



INFORME BREVE

Ácaros del género *Demodex*: ¿parásitos colonizadores de personas sanas o asociados a patología ocular?

Florencia Mongi*, Laura Laconte y Rodolfo D. Casero

Laboratorio de Parasitología, Hospital Nacional de Clínicas, Universidad Nacional de Córdoba, Córdoba, Argentina

Recibido el 17 de abril de 2017; aceptado el 8 de septiembre de 2017

Disponible en Internet el 6 de febrero de 2018

PALABRAS CLAVE

Demodex;
Ojo seco;
Blefaritis

KEYWORDS

Demodex;
Dry eye;
Blepharitis

Resumen Las especies *Demodex folliculorum* y *Demodex brevis*, responsables de la demodicosis humana, afectan la piel y en ocasiones están vinculadas con afecciones oculares. El objetivo de este trabajo fue conocer si existe asociación significativa entre la presencia del ácaro y de patologías palpebrales, y el papel de factores como la edad y el sexo de los pacientes. Se analizaron las pestañas de un conjunto de pacientes sintomáticos y asintomáticos (n=72) de entre 9 y 82 años. El 53% de los pacientes fueron positivos para la presencia del ácaro *Demodex*. De ellos, el 66% manifestó síntomas o patologías oculares, dentro de las cuales la blefaritis y el ojo seco resultaron prevalentes. Se observaron asociaciones significativas tanto entre la presencia de este ácaro y una edad mayor de 60 años ($p < 0,001$), como entre la presencia del ácaro y ojo seco o blefaritis o ambos ($p < 0,001$). Consideramos necesaria la búsqueda de *Demodex* sp. en pacientes con síndrome de ojo seco o blefaritis, especialmente durante la inmunosenescencia, a fin de instaurar tratamientos antiparasitarios específicos.

© 2017 Asociación Argentina de Microbiología. Publicado por Elsevier España, S.L.U. Este es un artículo Open Access bajo la licencia CC BY-NC-ND (<http://creativecommons.org/licenses/by-nc-nd/4.0/>).

***Demodex* genus: colonizing parasites of healthy people or mites associated with ocular pathology?**

Abstract *Demodex folliculorum* and *Demodex brevis* are mites that are responsible for human demodicosis affecting skin and frequently linked to ocular diseases. The aim of this work was to determine the association between *Demodex* sp. and eyelid and eyelash diseases and to establish the predisposing factors for acquiring this parasitic disease. Eyelashes from symptomatic

* Autor para correspondencia.

Correo electrónico: florenciamongi@hotmail.com (F. Mongi).

and asymptomatic patients (n = 72) between 9 and 82 years old were analyzed, where 53% were positive for *Demodex* sp., of which 66% manifested ocular symptoms and pathologies, blepharitis and dry eye being prevalent. Significant correlations between *Demodex* and patients over 60 years of age ($p < 0.001$) and between *Demodex* sp. and dry eye patients / blepharitis ($p < 0.001$) were observed. We consider that it is necessary to search for *Demodex* sp. especially in those patients suffering from dry eye and blepharitis and/or during immunosenescence in order to implement specific antiparasitic treatments.

© 2017 Asociación Argentina de Microbiología. Published by Elsevier España, S.L.U. This is an open access article under the CC BY-NC-ND license (<http://creativecommons.org/licenses/by-nc-nd/4.0/>).

El género *Demodex* (del griego: *demos*=grasa, *dex*=carcoma) incluye ácaros pertenecientes al phylum *Arthropoda*, clase *Arachnida*, orden *Acarina*, superfamilia *Demodicoidae*. Su distribución es cosmopolita y si bien son diversos los mamíferos que pueden ser hospedadores (perro, gato, caballo, vaca, cabra, murciélago, rata, conejo, hámster), se cree que estos ácaros son los ectoparásitos permanentes más comunes del hombre. La infestación causada en el ser humano por *Demodex folliculorum* y *Demodex brevis* es conocida como demodicosis o demodicosis⁹.

El cuerpo de *D. folliculorum* adulto mide entre 250 y 400 μm . Su abdomen (opistosoma) vermiforme es estriado, alargado y puede abarcar más de 7/10 de la longitud total, mientras que el cuerpo de *D. brevis* es algo más corto (200-300 μm) y su opistosoma ocupa hasta 2/3 del largo total. Estas son las características morfológicas de mayor relevancia para el diagnóstico diferencial entre ambas especies⁶.

La infestación por estos ácaros puede ser el resultado del contacto humano-humano o con fómites (toallas, peines, ropa de cama, etc.) contaminados con huevos, larvas, protoninfas, deutoninfas o adultos; todos estos son estadios infestantes del ciclo evolutivo del parásito^{3,6,9,13}.

Demodex spp. reside en los complejos pilosebáceos oculares y de la piel ocupando diferentes sitios topográficos. *D. folliculorum* coloniza preferentemente los folículos pilosos de pestañas, glándulas sebáceas de cabeza y cara (mejillas, frente, nariz, mentón, surco nasolabial), tracto del oído externo y, con menor frecuencia, del tronco y las extremidades, y lo hace solo o en grupos de tres o más ácaros en un mismo folículo^{4,5,13}. *D. brevis* se encuentra en las glándulas sebáceas de la región interna de los párpados (glándulas de Meibomio) y, en general, es hallado como individuo único⁸.

Estos ácaros están fuertemente vinculados con afecciones de la piel del rostro, como el acné, la seborrea, la rosácea, la pigmentación de piel palpebral, el carcinoma de células basales, la pitiriasis o la atrofia dérmica^{1,2,12,15}, y también con algunas patologías oculares, dentro de las cuales prevalecen la blefaritis y el ojo seco, seguidas de meibomitis, chalazión y pterigio^{3,5,13,14}. Los síntomas y signos oftalmológicos más frecuentes en pacientes con demodicosis son prurito, ardor y enrojecimiento en los párpados, sensación de cuerpo extraño y visión borrosa, junto con la presencia de caspa cilíndrica en el borde de

aquellos y alrededor de las pestañas, patognomónicos de esta infestación^{3,5,13}.

La patogénesis de *Demodex* spp. aún no ha sido determinada. Si bien algunos autores lo señalan como vector de microorganismos, para otros se comportaría como un parásito oportunista, como lo demuestra la elevada carga parasitaria detectada en inmunosuprimidos (pacientes con leucemia, con HIV/sida, en quimioterapia, trasplantados, con uso prolongado de corticoides), lo que sugiere un rol importante del sistema inmune en el control de esta infestación^{6,10}.

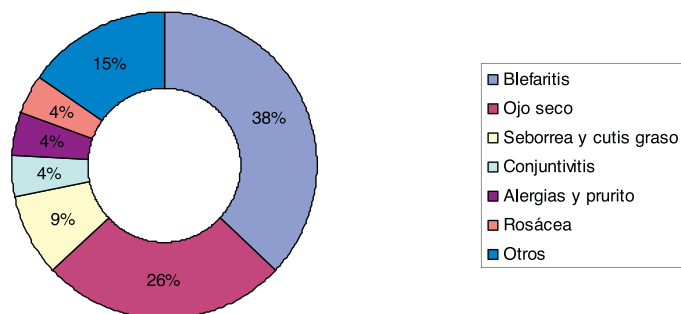
La presencia del parásito estaría relacionada con la edad y las alteraciones en la composición de la lágrima. No obstante, aún se desconoce si la población de ácaros es la responsable de producir esta patología *per se* o bien si la enfermedad es una consecuencia de variaciones en la fisiología ocular que generan un ambiente propicio para la propagación del parásito^{7,8}.

En nuestro país no se registran datos sobre la prevalencia de este ácaro, como así tampoco acerca de su vínculo con enfermedades oculares. El presente estudio tuvo como objetivo investigar la presencia de *Demodex* y conocer sus especies predominantes y la carga parasitaria en pacientes que asisten a la consulta oftalmológica, a fin de establecer su posible asociación con patologías oculares.

Durante el período 2005-2015, se investigó la presencia de *Demodex* spp. en 72 pacientes de entre 9 y 82 años que asistieron espontáneamente al Servicio de Oftalmología del Hospital Nacional de Clínicas de la Ciudad de Córdoba, Argentina.

A todos esos pacientes se les confeccionaron las correspondientes fichas clínicas; en ellas se consignaron los síntomas y la epidemiología, luego de haber obtenido el consentimiento informado.

La búsqueda de parásitos se realizó extrayendo 5 pestañas por párpado, las que fueron observadas al microscopio óptico (10 \times y 40 \times) tras la adición de solución fisiológica glicerizada, de acuerdo a la técnica descrita por Román Pereira et al.¹⁰. Dentro de las dos primeras horas de haber obtenido las muestras, tres operadores distintos realizaron la observación microscópica, y se consideraron positivas aquellas muestras que presentaron al menos uno de los estadios evolutivos de *Demodex* (huevos, larvas, protoninfas, deutoninfas o adultos). La diferenciación entre *D. folliculorum* y *D. brevis* se realizó evaluando



Otros: Chalazion, meubomitis, distriquiiasis, lagrimeo excesivo, glaucoma

Figura 1 Síntomas oculares prevalentes en pacientes parasitados con *Demodex* spp.

características morfológicas, como el largo total de los adultos (en μm) y el tamaño del opistosoma en relación con el largo total del parásito, que difiere entre las especies, tal como fue señalado⁶. Cuando en las muestras positivas para *Demodex* no pudo definirse la especie mediante la morfometría, estas fueron consignadas como *Demodex* sp.

El grado de infestación o carga parasitaria en cada paciente se estableció mediante el índice de infestación InI, al que se le adjudicó un valor de entre 0 y 1 en función del número total de ácaros respecto del número de pestañas analizadas. Posteriormente, se estudió la asociación entre la presencia del parásito (especie e InI) y la de síntomas, según edad y sexo. El tratamiento estadístico de los datos se realizó mediante el test de Fisher del programa Med Calc 10.2.0.0.

Del total de pacientes analizados ($n=72$), el 53% ($n=38$) resultaron positivos para *Demodex*. De ellos, el 66% ($n=25$) tenían síntomas oculares y el 26% ($n=10$) resultaron asintomáticos. Con respecto al 8% restante ($n=3$), si bien se evidenció presencia del ácaro, no se recuperó información acerca de su sintomatología. En la **figura 1** se detalla la distribución de las patologías observadas en los sujetos estudiados.

Se identificaron ambas especies de *Demodex*, el 61% ($n=23$) fueron *D. folliculorum*, el 34% ($n=13$) correspondió a *D. brevis* y el 5% ($n=2$) restante quedó en la categoría de *Demodex* sp.

Se detectó la presencia de ambas especies en el 5% de los pacientes ($n=2$) y se observaron diferentes estadios del ciclo del parásito en el 5,6% de las muestras estudiadas. La **figura 2** muestra una pestaña parasitada por huevos, ninfas y adultos de *D. folliculorum*.

La relación entre la presencia de distintas especies de *Demodex* y de patología ocular, a su vez asociada a otras variables (como sexo, edad e InI), se indica en la **tabla 1**. Se pudieron identificar asociaciones significativas entre la presencia de *Demodex* spp. y los pacientes mayores de 60 años ($p<0,001$), como así también entre la presencia de *Demodex* spp. y pacientes con ojo seco, con blefaritis o con ambos ($p<0,001$). En cambio, no se detectó relación significativa entre la presencia del ácaro y otras patologías (conjuntivitis, glaucoma, seborrea, cirugía de cataratas, chalazión), tampoco con el sexo de los pacientes. Sin embargo, resultó llamativo que aquellos pacientes con $\text{InI}>0,5$ presentaron infecciones con sintomatología más marcada (comezón, ojo seco, blefaritis



Figura 2 *Demodex* y morfotipos de su ciclo biológico observados en pestaña de paciente con DEBS. Pestaña parasitada con adulto (Ad), huevo (h) y ninfa (n) de *D. folliculorum*, 400 \times .

crónica, caspa en el borde palpebral) y mayor cronicidad (datos no mostrados).

Desde hace décadas está en discusión si *Demodex* spp. son microorganismos saprófitos o patógenos⁴. En la relación parásito-hospedador se postulan varios mecanismos vinculados con la patogénesis. El ácaro podría ocasionar daño directo sobre las pestañas y generar un depósito de caspa cilíndrica a su alrededor, y paralelamente, inflamación folicular, lo que facilitaría la caída de las mismas. Asimismo, la excreción de proteínas y los desechos del parásito podrían bloquear las glándulas de Meibomio, lo que, sumado a cambios en la microbiota y a la formación de *biofilms*, generaría un microambiente favorable para el establecimiento de *Demodex* spp.^{8,9}.

Si bien las patologías de la demodicosis ocular reportadas más frecuentemente son ojo seco y blefaritis, la primera es simplemente una manifestación tardía de la segunda, por lo que hoy se sugiere el término DEBS (*dry eye blepharitis syndrome*) para describir la asociación de ambas¹¹.

A pesar de que los síntomas pueden estar ausentes en hospedadores con bajo número de ácaros, en aquellos con elevados índices de infestación, el riesgo de aparición de síntomas oculares se incrementa, tal como observamos en pacientes con blefaritis y ojo seco, cuyos InI resultaron

Tabla 1 Relación entre patología ocular y presencia del ácaro *Demodex* en función de algunas otras variables

	Sintomáticos (n)	Blefaritis ^a (n)	Ojo seco ^a (n)	Otras ^b (n)	Sexo		Edad		InI	
					Femenino(n)	Masculino(n)	< 60 (n)	> 60 (n)	0-0,5(n)	0,5-1(n)
(%, p valor)	25(66, <0,001)	17(45, <0,001)	11(29, <0,001)	14(56, 0,1)	29 (71, 1)	9 (29, 1)	17(45, 0,08)	21(55, <0,001)	10	13
<i>D. brevis</i>	4	1	2	3	10	3	7	4	4	2
<i>D. folliculorum</i>	21	16	9	11	18	7	10	17	5	10
InI > 0,5	20	8	5	8	8	3	5	5	5	5
InI < 0,5	5	3	1	2	7	2	5	5	5	5

InI: índice de infestación (N.º de ácaros/pestaña).

^a Patologías solas o combinadas.

^b Otras patologías: conjuntivitis, glaucoma, chalazión, seborrea, rosácea, meibomitis, milfosis, distriquiiasis.

superiores a 0,5, lo que sugiere que pacientes con InI > 0,5 deberían ser incluidos en el tratamiento para la demodicosis.

Es bien conocido que la prevalencia de *Demodex* en individuos con enfermedad ocular es variable, dependiendo de la población estudiada y de la patología asociada a este ácaro. En este sentido, mediante técnicas moleculares (RT-PCR) se ha demostrado que la carga parasitaria estaba significativamente vinculada con el carcinoma de células basales en la zona periorbitaria¹². No obstante, la frecuencia de este ácaro detectada en nuestro estudio (53%) concuerda con los valores reportados por otros autores⁴, y si bien en nuestro país existen pocos datos en relación con *Demodex* spp. en pacientes con DEBS, consideramos que nuestro hallazgo (34,7%, 25/72) amerita un mejor conocimiento de la relación causa-efecto que subyace a esta patología.

En lo concerniente a las especies de *Demodex* identificadas en ambas cohortes, la mayor prevalencia de *D. folliculorum* podría deberse a que este parásito preferentemente pestañas (muestras utilizadas en este estudio). En lo que respecta a la presencia del ácaro y la edad de los pacientes, pudimos observar que los mayores de 60 años resultaron el grupo más sintomático y con mayor carga parasitaria, hechos que podrían deberse a alteraciones propias de la inmunosenescencia (hormonales, secreción sebácea, sistema inmune), las que favorecerían el inicio de la demodicosis ocular¹³. Asimismo, *Demodex* sp. fue detectado tanto en jóvenes asintomáticos como en adultos mayores con patologías oculares, por lo que este ácaro colonizaría piel y faneras durante cualquier etapa de la vida, pero su condición de patógeno oportunista podría explicarse como consecuencia del desbalance en la homeostasis local, propia de la etapa de envejecimiento. Por otra parte, nuestros resultados no arrojaron asociación significativa entre la presencia del ácaro y el sexo de los pacientes, a diferencia de otros estudios que reportan un predominio de demodicosis en mujeres, sobre todo durante la menopausia o también asociado al uso excesivo de cosméticos^{4,6,15}.

Sobre la base de estos resultados y dado que la pesquisa de este ácaro es frecuentemente subestimada, consideramos necesario incorporar la búsqueda de *Demodex* sp. dentro del diagnóstico diferencial en pacientes que presentan síntomas y signos compatibles con DEBS, a fin de instaurar tratamientos profilácticos o antiparasitarios específicos, para minimizar síntomas oculares indeseables.

Financiación

La tarea experimental descrita en este manuscrito se realizó con fondos institucionales.

Conflicto de intereses

Los autores declaran no tener ningún conflicto de intereses.

Bibliografía

1. Aksu Arica D, Ozturk Topcu T, Baykal Selçuk L, Yaylı S, Seyman U, Fidan E, Bahadır S, Kavgacı H. Assessment of *Demodex* presence in acne-like rash associated with cetuximab. *Cutan Ocul Toxicol.* 2016;16:1-4.

2. Bevins CL, Liu FT. Rosacea: Skin innate immunity gone awry? *Nat Med*. 2007;13:904–6.
3. Corredor-Osorio R, Nava Castañeda A, Tovilla Canales JL, Tovilla Pomar JL, Muñoz Salas S. Blefaritis por *Demodex folliculorum*. *Rev Fac Med UNAM*. 2000;43:125–9.
4. Galvis-Ramírez V, Tello-Hernández A, Álvarez-Osorio L, Rey-Serrano JJ. Prevalencia de infección por *Demodex folliculorum* en pacientes que acuden a consulta general de oftalmología. *Rev Salud Pública*. 2011;13:990–7.
5. Kheirkhah A, Casas V, Li W, Raju VK, Tseng SCG. Corneal manifestations of ocular *Demodex* infestation. *Am J Ophthalmol*. 2007;143:743–9.
6. Lacey N, Russell-Hallinan A, Powell FC. Study of *Demodex* mites: Challenges and solutions. *J Eur Acad Dermatol Venereol*. 2016;30:764–75.
7. Laspina F, Samudio M, Arrúa M, Sanabria R, Fariña N, Carpinelli L, Cibils D, Mino de Kaspar H. *Demodex* spp. en pacientes con blefaritis crónica. *Rev Chilena Infectol*. 2015;32:37–42.
8. Lee SH, Oh DH, Jung JY, Kim JC, Jeon CO. Comparative ocular microbial communities in humans with and without blepharitis. *Invest Ophthalmol Vis Sci*. 2012;53:5585–93.
9. Nicholls SG, Oakley CL, Tan A, Vote BJ. *Demodex* species in human ocular disease: New clinicopathological aspects. *Int Ophthalmol*. 2017;37:303–12.
10. Rivera N, Molina P, Torres A. Determinación de índice de infestación por *Demodex* spp. en pacientes con blefaritis crónica y en pacientes sin otra patología ocular. *Rev Chilena Infectol*. 2013;30:494–501.
11. Rynerson JM, Perry HD. DEBS – a unification theory for dry eye and blepharitis. *Clin Ophthalmol*. 2016;10:2455–67.
12. Sánchez España JC, Abreu AT, Álvarez López A, González LN, González Gallego MC, Hidalgo Grass C, Ruiz Frutos C. PCR quantification of *D. folliculorum* in periocular basal cell carcinoma. *Ophthalmology*. 2016;123:2632–3.
13. Sędzikowska A, Osęka M, Grytner-Zięcina B. Ocular symptoms reported by patients infested with *Demodex* mites. *Acta Parasitol*. 2016;61:808–14.
14. Tarkowski W, Moneta-Wielgos J, Młocicki D. Do *Demodex* mites play a role in pterygium development? *Med Hypotheses*. 2017;98:6–10.
15. Zhao Y, Yang F, Wang R, Niu D, Mu X, Yang R, Hu L. Association study of *Demodex* bacteria and facial dermatoses based on DGGE technique. *Parasitol Res*. 2017;116:945–51.